Correlação Anatomoclínica

(Caso 1/ 98 - Instituto do Coração do Hospital das Clínicas - FMUSP)

Mulher de 56 anos de idade procurou atendimento médico por dor torácica e abdominal, dispnéia em repouso e vômitos.

Aos 47 anos, após dois episódios de síncope, foi feito o diagnóstico de bloqueio atrioventricular total (BAVT) e implantado marcapasso bicameral "Symbios 7005 B" (30/11/87). Em abril/88 encontrava-se assintomática e foi encaminhada ao INCOR para seguimento. O exame físico foi normal. O eletrocardiograma (ECG) revelou marcapasso operando no modo DDD (fig.1). A radiografia do tórax revelou área cardíaca normal e de eletrodos endocavitários em átrio e ventrículo direitos (VD).

Os níveis plasmáticos do colesterol, triglicérides e ácido úrico foram normais. As reações sorológicas para diagnóstico da doença de Chagas foram negativas.

O ecocardiograma revelou coração normal. As medidas das estruturas cardíacas são apresentadas na tabela I.

O teste de esforço (19/10/88) revelou inibição do marcapasso artificial durante o exercício. A freqüência cardíaca (FC) máxima atingida foi 150bpm, com 5min de exercício, no 2º minuto do 2º estágio do teste, com velocidade de três milhas por hora e 10% de inclinação. A pressão arterial (PA) variou de 120x90mmHg no repouso para 150x100mmHg no esforço máximo.

O ECG de longa duração pelo sistema Holter (21/11/88) revelou ritmo sinusal, períodos de ritmo ectópico atrial ou de marcapasso artificial. Havia freqüentes extra-sístoles atriais (100/h) seguidas por atividade ventricular, tanto por condução pelo nó atrioventricular quanto por desencadearem estímulo ventricular pelo marcapasso. Os sintomas de dor precordial, cansaço e "batedeira no peito" não se associaram às alterações eletrocardiográficas.

Evoluiu assintomática por dois anos quando surgiu cansaço aos grandes esforços progressivo até ser desencadeado por médios esforços.

O ecocardiograma (2/8/90) revelou hipocinesia difusa e discreta de ventrículo esquerdo (VE), derrame pericárdico e espessamento pericárdico (tab. I).

Foram introduzidos 40mg de furosemida e 1g de cloreto de potássio. A paciente permaneceu assintomática e ao cabo de quatro anos reapareceu a dispnéia aos esforços moderados e de decúbito.

O ecocardiograma (27/4/92) revelou hipocinesia difusa moderada de VE e derrame pericárdico discreto (tab. I).

As avaliações do marcapasso nesse período revelaram funcionamento normal.

O ECG de longa duração pelo sistema Holter (11/8/93) registrou 71 extra-sístoles ventriculares isoladas (média de 3/h), freqüentes extra-sístoles atriais (média de 30/h), isoladas e pareadas, além de episódio de taquicardia atrial com duração de 10min, com condução ao ventrículo pelo marcapasso. O marcapasso apresentou inibição dos canais atrial e ventricular relacionada a oscilações da linha de base (miopotenciais). Houve episódio de estimulação ventricular anormal associada a oscilações da linha de base (*trigger* muscular). O sintoma de cansaço aos esforços acompanhou-se de aumento da FC e de extra-sístoles atriais isoladas.

Em 26/12/94 procurou atendimento médico em razão de piora da dispnéia e tosse com expectoração amarelada, tendo sido hospitalizada.

O exame físico (26/12/94) revelou pulso irregular com FC de 60bpm, PA de 110x60mmHg. O exame dos pulmões revelou diminuição do murmúrio vesicular nos dois terços inferiores do hemitórax direito, atrito pleural em base direita e estertores crepitantes em base esquerda. O exame do coração revelou bulhas arrítmicas e abafadas. Não havia sopros. O exame do abdome foi normal e havia empastamento de panturrilha direita.

O ECG (26/12/4) revelou ritmo de fibrilação atrial e o marcapasso foi reprogramado para o modo VVI. Dois dias depois o ritmo voltou a ser sinusal (fig. 2).

Os exames sangüíneos revelaram hemoglobina 14,4g/dL, hematócrito 45% e 14.500 leucócitos/mm^3 (5% bastonetes, 73% segmentados, 19% linfócitos e 3% monócitos). A taxa sérica de creatinina foi 0,8mg/dL, de uréia 49mg/dL, de glicose 118mg/dL, de sódio 135mEq/L e do potássio 3,1mEq/L. O tempo de protrombina foi 12,8s (11,9s), INR 1,15, o tempo de tromboplastina parcial ativada 27s (30s) (tab. II).

A radiografia do tórax revelou área hipotransparente e espessamento pleural em base direita.

O ecocardiograma (26/12/94) revelou hipocinesia difusa acentuada de VE, aumento de átrio esquerdo e hipertensão moderada em artéria pulmonar. As medidas são apresentadas na tabela I.

A cintilografia pulmonar perfusional e inalatória revelou área de hipoperfusão e hipoventilação em lobo inferior direito, compatível com processo parenquimatoso: (pneumonia ou infarto pulmonar).

Foi feito o diagnóstico de tromboembolismo pulmonar e iniciada a administração de 24.000 unidades diárias de heparina. Estava em uso de 0,25mg de digoxina e 50mg de hidroclorotiazida.

Editor da Seção: Alfredo José Mansur
Editores Associados: Desidério Favarato
Vera Demarchi Aiello
Correspondência: Alfredo José Mansur - Incor - Av. Dr. Enéas C. Aguiar, 44 - 05403-000 - São Paulo, SP

Tabela I - Dados de Ecocardiogramas

Variáveis/datas	5/5/88	2/8/90	27/4/92	26/12/ 94	18/10/ 95	24/4/ 96
Ventrículo esquerdo						
septo interventricular (mm)	11	9	9			
parede posterior (mm)	8	8	8			
diâmetro diastólico (mm)	45	53	53	59		
fração ejeção	0,67	0,60	0,54	0,41		
Aorta (mm)	29	31	31		29	30
Átrio esquerdo (mm)	35	36	37	47	52	49
Ventrículo direito (mm)	21	20	23		38	

A paciente foi transferida, ficando internada até o dia 10/1/95. Recebeu alta com prescrição de 0,25mg de digoxina, 37,5mg de captopril e associação de hidroclorotiazida e amilorida 50/5mg diários.

Quatro meses após a alta apresentou piora da dispnéia e dor em membro inferior direito. Foi feito o diagnóstico de tromboembolia arterial e realizada embolectomia da artéria femoral direita. Foram prescritos 2,5mg diários de warfarina.

Cinco meses depois, (18/10/95), apresentou dispnéia, edema de membros inferiores, náuseas e vômitos. A FC era 100bpm, a PA 90x70mmHg. Havia estertores crepitantes nos dois terços inferiores de ambos os hemitórax. O exame do coração foi normal. O fígado foi palpado a 3cm da reborda costal direita e havia edema de membro inferior direito que se estendia até a coxa; os pulsos foram palpados com dificuldade nesse mesmo membro.

Tabela II - Exames laboratoriais da última internação

Exame/data	18/4/96	29/4/96	20/5/96
Hemoglobina (g/dL)	16	14,9	10.1
Hematócrito (%)	47	46	31
Leucócitos/mm^3	9.500	10.400	11.800
bastonetes (%)	3	3	8
segmentados (%)	60	73	78
eosinófilos (%)	0	1	0
linfócitos (%)	30	17	8
monócitos (%)	7	5	6
Plaquetas/mm^3	138.000	88.000	228.000
Glicemia (mg/dL)	115		102
Uréia (mg/dL)	110	106	138
Creatinina (mg/dL)	1,7	3,1	3,3
Sódio (mEq/L)	131	136	121
Potássio (mEq/L)	4,5	4,7	4,4
Lactato (mg/dL)			13
Proteinemia total (g/dL)			5,1
Albumina (g/dL)			2,6
TGO/AST) (U/L) (normal até 15)	15		10
DHL (U/L) (normal até 240)	269		141
Colesterol (mg/dL)			93
Triglicérides (mg/dL)			62
Tempo protrombina (s)		14,6 (12)	13,6 (12,4)
INR		1,49	1,19
Tempo tromboplastina parcial ativada (s)		34,2 (26)	36,4 (28)
Relação dos tempos (doente/controle)		1,32	1,3
Tempo de trombina (s)		11,3 (10)	-
Gasimetria (máscara 3L/min de O_2)			
pH			7,32
pCO_2 (mmHg)			33
pO_2 (mmHg)			82
Saturação de O_2 (%)			95
Bicarbonato (mEq/L)			17
Excesso de bases (mEq/L)			- 8,2

A avaliação do cirurgião vascular considerou trombose venosa de veia polplitea direita como causa provável do quadro do membro inferior direito.

O ecocardiograma (18/10/95) revelou hipocinesia difusa e acentuada de VE, insuficiência mitral de grau moderado, insuficiência tricúspide intensa e derrame pericárdico. As medidas são apresentadas na tabela I.

Foram feitos os diagnósticos de insuficiência cardíaca por cardiomiopatia dilatada, trombose venosa profunda e gastrite medicamentosa.

Após a alta evoluiu com dispnéia aos pequenos esforços. No dia 17/4/96 procurou atendimento médico de emergência por dor precordial que se irradiava para o dorso havia dois dias, dispnéia aos mínimos esforços além de dor abdominal e vômitos. A FC era 80bpm, a PA 60x50mmHg. Havia ascite, edema e cianose de extremidades.

Com a administração de dopamina e dobutamina houve elevação da PA para 100x60mmHg.

O ECG revelou ritmo de marcapasso artificial (fig. 2).

O ecocardiograma (24/4/96) revelou acentuadas dilatação e hipocinesia difusa de VE e VD. Havia espessamento e derrame volumoso em pericárdio e derrame pleural esquerdo (tab. I).

Foram realizadas (30/4/96) biópsia e drenagem do pericárdio. Houve retirada de 800mL de líquido seroso, com melhora discreta.

O exame anatomopatológico (2/5/96) dos fragmentos pericárdicos revelou fibrose moderada e reatividade mesotelial.

A partir de 13/5/96 houve reinstalação da hipotensão arterial apesar do uso continuado de drogas vasoativas, e no dia 16/5/96 houve piora da dispnéia.

Novo ecocardiograma (16/5/96) revelou dilatação biventricular de grau acentuado, pericárdio espessado com derrame grande e com sinais de restrição de VD. Não foram detectadas imagens sugestivas de trombos intracavitários. Havia derrame pleural esquerdo.

Foi submetida a nova drenagem cirúrgica do pericárdio. No líquido houve crescimento de *Staphylococcus aureus*. Seguiu-se melhora da hipotensão arterial e da dispnéia, mas persistia a necessidade de drogas vasoativas. Na evolução, a condição do paciente deteriorou e a doente faleceu (21/5/96).

Discussão

Aspectos clínicos - Paciente atendida no hospital aos 47

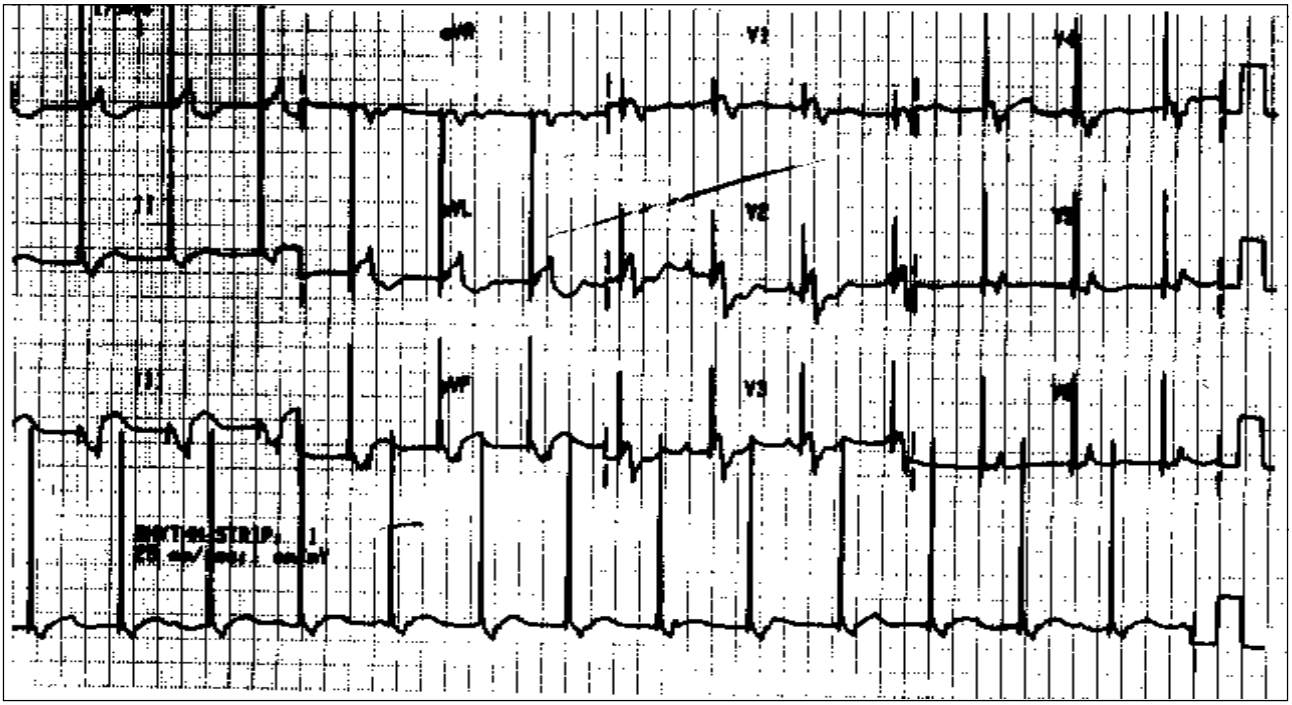

Fig. 1 - Eletrocardiograma. Ritmo de estimulação artificial de átrios e ventrículos (DDD).

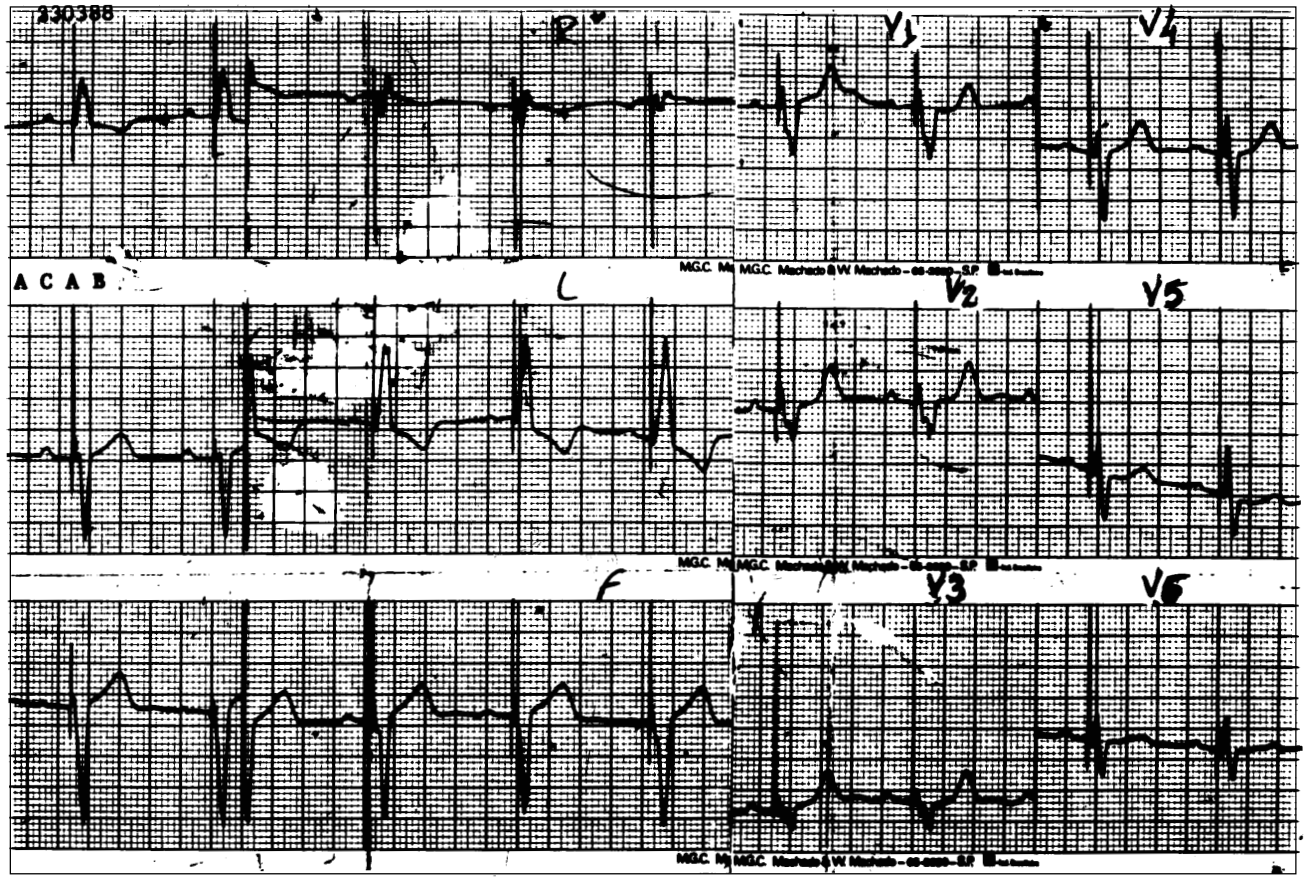

Fig. 2 - Eletrocardiograma. Ritmo de estimulação artificial ventrículos (VVI).

anos de idade, portadora de marcapasso dupla câmara por BAVT.

As principais causas de BAVT no adulto são intoxicação por drogas, doença coronária e processos degenerativos. A paciente era previamente hígida, sem relato de uso de medicações. Não há na história referência clínica ou laboratorial que sugira doença coronária. A paciente era

assintomática, o exame físico era normal, não havia dislipidemia ou alterações nos exames subsidiários que sugerissem insuficiência coronária.

Dentre as outras causas de BAVT no adulto, podemos ressaltar: estenose aórtica calcificada - o exame físico e o ecocardiograma eram normais; intervenção cirúrgica, que não houve nesta paciente; distúrbios hidroeletrolíticos, mas não há relato de insuficiência renal ou de outra doença que pudesse levar a este distúrbio; endocardite infecciosa, mas não há quadro clínico compatível; tumores - os exames por imagem não consubstanciaram esta hipótese; mixedema - não houve sinais clínicos ou menção de alterações laboratoriais compatíveis com hipotireoidismo; doença de Chagas, a sorologia foi negativa; doenças auto-imunes [1], nas quais o quadro clínico é geralmente sistêmico, tendo como agravante o acometimento cardíaco, fato que não ocorreu no caso da paciente; processos infiltrativos - a hemocromatose e a sarcoidose podem acometer o sistema de condução, ambas pouco prováveis no caso atual.

As arritmias, tanto atriais como ventriculares, na presença de sistema de condução doente, mesmo extrasístoles atriais podem determinar BAVT paroxístico.

Os processos inflamatórios como as miocardites podem acometer o pericárdio, o miocárdio e o sistema de condução. No caso atual, é possível a inflamação como processo fisiopatológico [2].

Após o implante do marcapasso, a paciente evoluiu assintomática por dois anos, quando passou a apresentar dispnéia progressiva aos esforços e alterações ao ecocardiograma. Os sintomas foram controlados com medicamentos, porém, na evolução houve piora da disfunção e dilatação ventriculares e manutenção do derrame pericárdico, com surgimento de arritmia supraventricular freqüente e extra-sístoles ventriculares.

A Organização Mundial da Saúde classifica as cardiopatias que cursam com dilatação e disfunção contrátil do VE ou de ambos os ventrículos em dois grupos, com respeito à etiologia: cardiomiopatia dilatada de etiologia desconhecida, e doença específica do músculo cardíaco quando sua etiologia é conhecida ou quando faz parte de doença sistêmica, sendo que nessas temos aquelas de origem inflamatória, infecciosa ou por auto-imunidade, tóxica, infiltrativa, metabólica e por agentes físicos [3]. O quadro clínico da cardiomiopatia dilatada caracteriza-se por insuficiência cardíaca, geralmente progressiva, arritmias, tromboembolismo e morte súbita, a qual pode ocorrer em qualquer momento da evolução.

A causa mais comum de insuficiência cardíaca é a cardiopatia com dilatação, que chega a 25% dos casos [2]. O diagnóstico final mais comum é de cardiomiopatia dilatada idiopática, presente em até 47% da população estudada em hospital terciário [4], a miocardite idiopática em 12%, e a cardiopatia isquêmica em 11%. Os dados apresentados neste relato não sugerem história familiar, etiologia tóxica ou isquêmica, como as causas para a cardiopatia com dilatação. Para esta paciente, as etiologias inflamatórias e infecciosas parecem as mais prováveis, já que o processo de deterioração foi progressivo e contínuo ao longo do tempo.

As doenças auto-imunes, como artrite reumatóide, lúpus eritematoso sistêmico, esclerodermia, espondilite anquilosante, podem cursar com miocardite e disfunção ventricular, com comprometimento do pericárdio e até do sistema de condução, como ocorreu nesta paciente, porém se apresentam, freqüentemente, associadas ao comprometimento de outros órgãos. A pericardite é achado relativamente comum nessas doenças, já a miocardite é rara e ocorre nos casos onde o acometimento sistêmico é intenso. É, portanto, pouco provável que essa seja a causa da disfunção progressiva neste caso.

A miocardite por células gigantes é doença rara e de etiologia desconhecida. Pode estar associada a doenças auto-imunes, com comprometimento de outros órgãos, além do coração (timoma, lúpus, tirotoxicose) [5]. Geralmente apresentam evolução rápida e progressiva da insuficiência cardíaca e óbito. Alguns relatos mostraram pacientes com curso lento de evolução (mais de 10 anos), com associação de distúrbios de condução (bloqueio atrioventricular (BAV)) e disfunção ventricular [6]. Dois relatos de caso apresentaram história semelhante à da paciente em questão, com insuficiência cardíaca e tromboembolismo durante a evolução. Portanto, apesar de ser causa rara, não podemos afastar a miocardite por células gigantes como etiologia da disfunção cardíaca apresentada por esta paciente.

A miocardite viral parece estar associada à cardiomiopatia dilatada, o enterovírus *Cocksakie B* é o principal agente envolvido. A necrose tecidual resulta de diferentes mecanismos: lesão celular direta, lesão mediada através de imunidade celular ou humoral, lesão por toxinas e espasmo microvascular por invasão endotelial. A prevalência de infecção por *Cocksakie B* nos portadores de cardiomiopatia dilatada é maior do que a da população geral, porém, a incidência de infecções virais por agentes cardiotrópicos é muito elevada; deve haver predisposição genética para o desenvolvimento de cardiomiopatia dilatada [2].

Alguns casos de miocardite viral são pouco sintomáticos e evoluem para resolução sem apresentar seqüelas, outros desenvolvem insuficiência cardíaca na fase aguda e evoluem também para resolução sem seqüelas, enquanto que outros vêm a sofrer cardiomiopatia dilatada e insuficiência cardíaca grave. Nos adultos, a pericardite, alterações eletrocardiográficas e arritmias são mais freqüentes do que a dilatação cardíaca na fase aguda [7]. Os distúrbios de condução são freqüentes, podendo ser transitórios ou permanentes. Acredita-se que os BAV estejam associados à necrose subendocárdica extensa a qual levaria a alterações da contratilidade e disfunção miocárdica [8]. A miopericardite pode recorrer, o que sugere a participação do sistema imune na patogênese do processo inflamatório [8].

A miocardite viral deve ser considerada neste caso, já que na evolução da paciente encontramos distúrbio de condução, desenvolvimento progressivo de disfunção miocárdica e agressão pericárdica.

A miocardite por agentes bacterianos está geralmente associada à septicemia, não havendo subsídio clínico para este diagnóstico. O acometimento por espiroquetas também

Fig. 3 - Face anterior da base do coração e vasos da base, evidenciando extensa pericardite aguda fibrino-purulenta.

pode levar a lesão cardiovascular. Na sífilis geralmente temos aortite, que não aparece nesta paciente, e nas infecções por *Borrelia sp*, o acometimento mais freqüente é do sistema de condução, com pouca repercussão miocárdica. Quando esta ocorre é por quadros de infecção recorrente; freqüentemente, há outros sinais clínicos, como o acometimento neurológico, músculo esquelético e dermatológico para fundamentar o diagnóstico [9].

A sarcoidose pode ser cogitada como etiologia de BAV e disfunção miocárdica, porém, aqui também, o acometimento de outros órgãos é freqüente, tornando este diagnóstico pouco provável nesta paciente [10].

A evolução clínica da paciente foi com piora progressiva de classe funcional, e o surgimento de complicações freqüentemente encontradas em pacientes com cardiomiopatia dilatada. Em pacientes com insuficiência cardíaca, a piora significativa dos sintomas está geralmente associada a fatores desencadeantes. Podemos citar, como mais freqüentes: a interrupção do uso de medicamentos; as taquiarritmias, dentre elas a fibrilação atrial, e a presença do quadro infeccioso, sugerido pela expectoração amarelada e a leucocitose, que podem ter sido fatores predisponentes para o desenvolvimento de fibrilação atrial nesta paciente; tromboembolismo pulmonar, pacientes com insuficiência cardíaca têm maior risco de sofrer tromboembolismo pulmonar quando acamados. A paciente mostrou empastamento de panturrilha direita, sugerindo trombose venosa profunda, concomitante ao quadro de descompensação. Esta foi, provavelmente, a fonte para a embolia pulmonar documentada, a qual elevou as pressões tanto em artéria pulmonar como nas câmaras direitas.

O exame físico realizado durante a internação da 1ª descompensação também evidenciou bulhas abafadas, sugerindo grande derrame pericárdico e ausculta pulmonar compatível com derrame pleural. O derrame pericárdico aparece em até 15% dos casos de insuficiência cardíaca, devido ao aumento de pressão venosa central, atrial direita e comprometimento dos sistemas de drenagem linfática e venosa, e pela retenção hidrossalina [1]. O derrame pleural poderia ser conseqüência de tromboembolismo pulmonar, ou da insuficiência cardíaca, pelo aumento da pressão venosa.

Apesar do diagnóstico de tromboembolismo pulmonar, e do episódio de fibrilação atrial, a paciente recebeu alta sem orientação para uso de medicamentos anticoagulantes. Evoluiu com embolia em artéria femoral direita. Esta embolia pode ter sido secundária à liberação de trombos que se formam quando a contração miocárdica não é adequada, ou quando ocorrem episódios de fibrilação atrial.

Em cinco meses evoluiu com novo episódio de descompensação, acompanhado por trombose venosa profunda. O exame físico demonstrava falência ventricular esquerda e direita, e o ecocardiograma evidenciou derrame pericárdico. Os derrames pericárdicos crônicos também podem estar relacionados a antecedente de pericardite viral, uremia (que em nosso caso não se aplica pela função renal preservada) e a neoplasias. As neoplasias também cursam com síndrome de hipercoagulabilidade, porém não há indícios de doença neoplásica nesta paciente [1].

Quando procurou atendimento pela última vez com dor precordial que se irradiava para o dorso havia dois dias, dispnéia, dor abdominal com vômitos, sinais de baixo débito, cianose, ascite e edemas, foi feito o diagnóstico de disfunção miocárdica acentuada e derrame pericárdico vo-

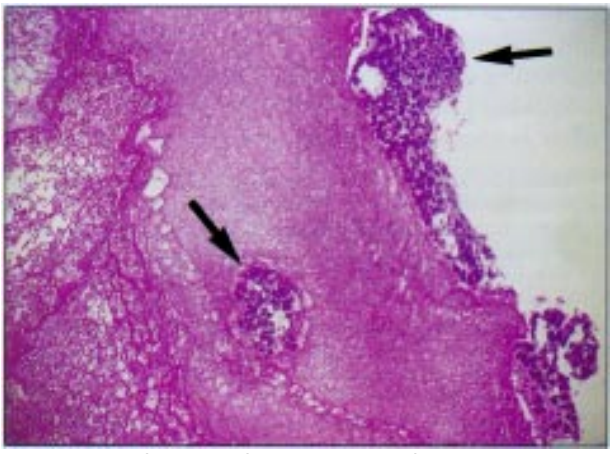

Fig. 4 - Corte histológico do pericárdio demonstrando colônias bacterianas (setas) em meio ao exsudato fibrino-leucocitário. Hematoxilina-eosina, x 16 (aumento original).

Fig. 5 - Corte transversal dos ventrículos mostrando dilatação da cavidade esquerda e cicatriz de extenso infarto transmural septal, com afilamento da parede (seta).

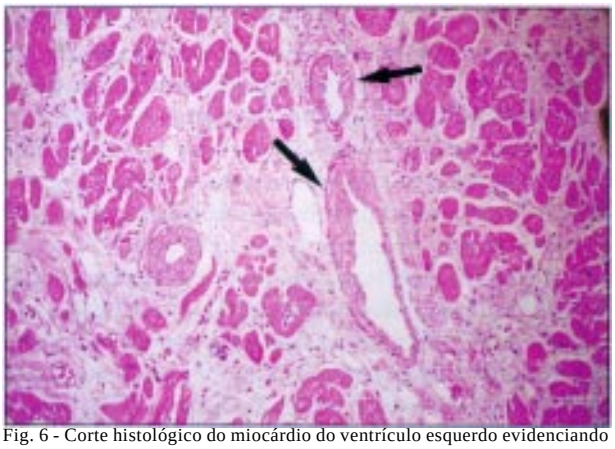

Fig. 6 - Corte histológico do miocárdio do ventrículo esquerdo evidenciando espessamentos excêntricos da parede das arteríolas (setas), sugestivos de microtrombos organizados. Hematoxilina-eosina, x 50 (aumento original).

lumoso. Não há descrição de sinais de tamponamento cardíaco, porém foram retirados 800mL de líquido seroso. O quadro clínico acima pode ser atribuído à descompensação de insuficiência cardíaca congestiva e ao derrame pericárdico.

O diagnóstico diferencial de dor torácica como a apresentada pela paciente inclui novo episódio de tromboembolismo pulmonar, levando à descompensação cardíaca.

A refratariedade ao tratamento clínico pode ser atribuída ao quadro infeccioso, com crescimento de *S. aureus* na cultura do líquido pericárdico, em paciente com disfunção miocárdica acentuada, associada a insuficiência renal, por provável hipoperfusão tecidual.

(Dra. Ana Maria Betim Paes Leme)

Hipóteses diagnósticas - Choque misto cardiogênico e séptico em portadora de cardiomiopatia dilatada idiopática ou viral.

Necropsia

O coração pesou 540g. Havia extensa pericardite fibrino-purulenta (fig. 3), com numerosas colônias de cocos Gram positivos no exame histológico (fig. 4). Os cortes transversais do coração evidenciaram dilatação do VE e cicatriz de infarto transmural septal, com afilamento dessa parede, estendendo-se do ápice à base ventricular (fig. 5). Encontrou-se marcapasso de dupla câmara, corretamente implantado. Os cortes histológicos do sistema de condução demonstraram integridade do nó atrioventricular e do feixe de His. Havia, entretanto, densa fibrose do topo do septo ventricular. A análise histológica do miocárdio do VE revelou múltiplos focos microscópicos de fibrose (miocardioesclerose), hipertrofia de cardiomiócitos e espessamentos excêntricos multifocais de arteríolas (fig. 6). As coronárias epicárdicas mostraram-se normais pela análise macro e microscópica.

Outros achados da necropsia foram: sinais morfológicos de congestão passiva crônica hepática e pulmonar, múltiplas cicatrizes de infartos esplênicos, ascite de coloração amarelo-citrina (600mL) e derrame hemorrágico na cavidade pleural esquerda (860mL).

(Dr. Luiz Alberto Benvenuti)

Diagnósticos antomopatológicos - 1) Cardiopatia isquêmica com coronárias epicárdicas normais, caracterizada por infarto transmural cicatrizado do septo ventricular e miocardioesclerose; 2) pericardite aguda fibrino-purulenta por cocos Gram positivos.

Comentários

Trata-se de caso de cardiopatia isquêmica com coronárias epicárdicas normais. O BAVT apresentado pela paciente deve ser entendido como conseqüente à interrupção anatômica dos ramos principais do feixe de His, secundária à densa fibrose do topo do septo ventricular. Cardiopatia isquêmica associada a coronárias epicárdicas normais sugere a presença de espasmo e/ou trombose coronária [10]. No presente caso, encontramos evidências de trombos organizados na microcirculação coronária. Sabe-se que o espasmo coronário pode estar associado a trombose, mesmo em coronárias normais [11]. A cardiopatia isquêmica originou insuficiência cardíaca congestiva e na necropsia foram observados congestão passiva crônica hepática e pulmonar, infartos esplênicos cicatrizados e derrames cavitários. Provavelmente, após drenagem pericárdica, a paciente desenvolveu pericardite infecciosa bacteriana, que constituiu a causa terminal do óbito.

(Dr. Luiz Alberto Benvenuti)

Referências

1. Fonseca E, Crespo M - Complete heart block in an adult with systemic lupus erythematosus. Lupus 1994; 3: 129-31.
2. Brown C - Myocarditis and idiopathic dilated cardiomyopathy. Am J Med 1995; 99: 309-14.
3. Richardson P, McKenna W, Bristow M et al - Report of the 1995 World Health Organization/International Society and Federation of Cardiology Task Force on the Definition and Classification of Cardiomyopathies. Circulation 1996; 93: 841- 2.
4. Kasper E - The causes of dilated cardiomyopathy - A clinicopathologic review of 673 consecutive patients. J Am Coll Cardiol 1994; 23: 586-90
5. Ruiz J, Yebra M - Giant-cell myocarditis: a systemic disease? Med Clin (Barc) 1993; 101: 459-61.
6. Ren H, Poston Jr RS - Long survival with giant-cell myocarditis. Mod Pathol 1993; 6: 402-7.
7. Johnson RA, Palacios I - Dilated cardiomyopathies of the adult. N Engl J Med 1982; 307: 1119-26.
8. Matsura H, Palacios I - Intraventricular conduction abnormalities in patients with clinically suspected myocarditis are associated with myocardical necrosis. Am Heart J 1994; 127: 1290-7.
9. Maisch B - Pericardial diseases, with a focus on etiology, pathogenesis, pathophysiology, new diagnostic imaging methods and treatment. Curr Op Cardiol 1994; 9: 379-88.
10. Buja LM, Willerson JT - The role of coronary artery lesions in ischemic heart disease: insight from recent clinicopathologic, coronary arteriographic, and experimental studies. Human Pathol 1987; 18: 451-61.
11. Gertz SD, Uretsky G, Wajnberg RS, Navot N, Gotsman MS - Endothelial cell damage and thrombus formation after partial constriction: relevance to the role of coronary artery spasm in the pathogenesis of myocardial infarction. Circulation 1981; 3: 476-86.